

第3回 脳血管外科 ビデオカンファレンス

*multimodality treatment*時代の直達手術
—基本手術と工夫—

代表世話人 **飯原 弘二**

国立循環器病研究センター 脳神経外科部長

【事務局】国立循環器病研究センター 脳神経外科
吹田市藤白台5-7-1 TEL 06-6836-2875 FAX 06-6836-2876
担当：中嶋教夫、森 久恵

開催日時

平成22年11月27日（土）10時～16時

会場

ハービスPLAZA 6F 会議室

〒530-0001 大阪市北区梅田2-5-25 06-6343-7350

参会費

8,000円（テキスト代含む）

プログラム（予定）

- ビデオ提示（未破裂脳動脈瘤・破裂脳動脈瘤・脳血管解離）など
- ランチオンセミナー 『大後頭孔の微小外科解剖と手術』
松島 俊夫先生 佐賀大学脳神経外科教授
- トピックレビュー

参加申込



<http://cvdlive.igaku-gakkai.jp/>

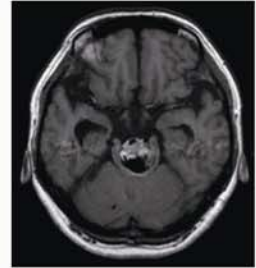
手術ビデオ提示症例

脳底動脈先端部部分血栓化動脈瘤

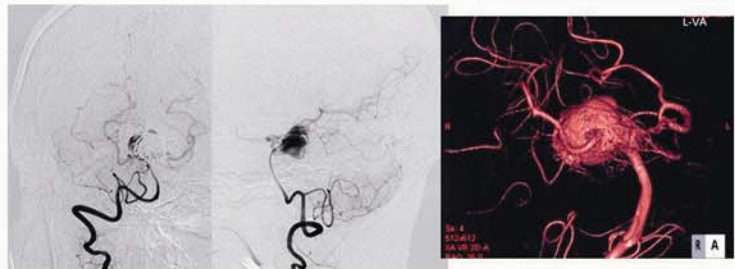
46歳 女性

【主訴】複視

【現病歴】2005年脳底動脈先端部動脈瘤に対してcoil embolization施行。Coil compactionをきたし、徐々に動脈瘤増大。



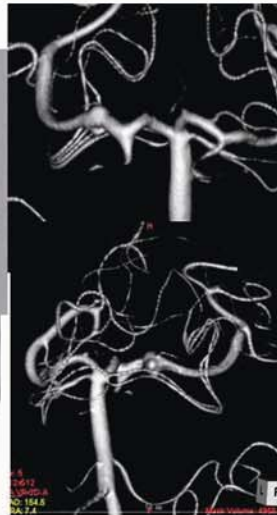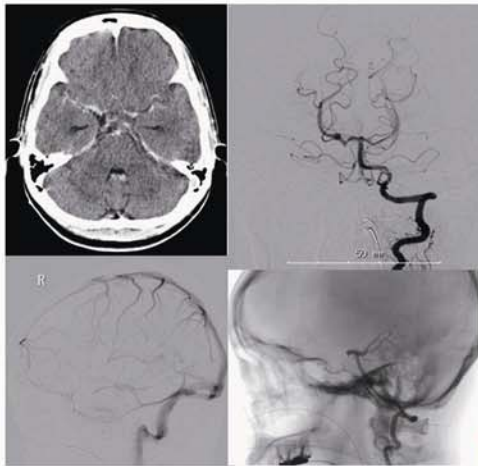
症例 1 →



P2 ruptured aneurysm

43歳 女性

SAH H&K grade1, WFNS grade1

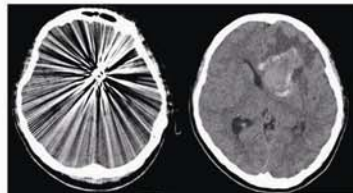
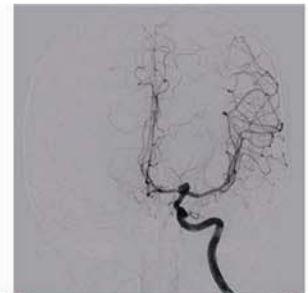


← 症例 2

部分血栓化動脈瘤（破裂）

33歳 女性

頭痛にて近医受診。Coil embolization 施行され、その後の治療目的で当院に転院



症例 3 →

